

Domanda #1 (codice domanda: n.31) :

Nell'uomo, lo spazio di Retzius:

- A: individua lo spazio prevescicale
- B: individua lo spazio retrovescicale
- C: individua lo spazio retrorettale
- D: individua lo spazio che contiene le vescicole seminali

Domanda #2 (codice domanda: n.32) :

Nel corso di intervento di plastica per ernia inguinale in un uomo anziano, quale delle seguenti strutture non sarà presente nel canale inguinale?

- A: Legamento rotondo
- B: Dotto deferente
- C: Muscolo cremastere
- D: Arteria testicolare

Domanda #3 (codice domanda: n.33) :

Un paziente deve essere sottoposto a tiroidectomia totale per patologia neoplastica. Quale tra le seguenti NON è una possibile complicanza dell'intervento?

- A: Ipercalcemia
- B: Lesione del nervo laringeo superiore
- C: Lesione del nervo laringeo inferiore
- D: Ipocalcemia

Domanda #4 (codice domanda: n.34) :

Quale tra i seguenti NON è un possibile trattamento dell'ulcera peptica?

- A: Funduplicatio
- B: Vagotomia tronculare
- C: Antrectomia
- D: Vagotomia superselettiva

Domanda #5 (codice domanda: n.35) :

Quale tra le seguenti è la complicanza più grave di un'ernia inguinale?

- A: Strozzamento
- B: Incarceramento
- C: Intasamento
- D: Non riducibilità

Scenario 1:

Un uomo di 74 anni in buone condizioni generali, affetto da diverticolite del sigma, giunge in Pronto Soccorso con quadro di peritonite diffusa e versamento intraperitoneale accertato alla TAC.

Domanda #6 (codice domanda: n.36) - (riferita allo scenario n.1) :

Dopo avere posto diagnosi di diverticolite perforata, qual è l'approccio terapeutico corretto?

- A: Intervento chirurgico in regime di urgenza
- B: Terapia antibiotica ad ampio spettro e osservazione
- C: Posizionamento di un drenaggio addominale sotto guida ecografica
- D: Intervento chirurgico in elezione dopo regressione della sintomatologia

Scenario 2:

Una donna di 60 anni si presenta al chirurgo con una agobiopsia positiva per neoplasia mammaria invasiva per gli ulteriori provvedimenti diagnostico-terapeutici.

Domanda #7 (codice domanda: n.37) - (riferita allo scenario n.2) :

Quale tecnica è più utilizzata per l'identificazione del linfonodo sentinella?

- A: Sonda radioguidata durante l'intervento chirurgico
- B: Esame TC
- C: Agobiopsia
- D: Marker tumorali

Domanda #8 (codice domanda: n.38) - (riferita allo scenario n.2) :

In quali situazioni è indicata la mastectomia secondo Halsted?

- A: Nei casi d'invasione del muscolo grande pettorale
- B: In tutti i casi
- C: Nei tumori di grandi dimensioni, multifocali o multicentrici
- D: In tutti i casi di sospetto coinvolgimento linfonodale

Scenario 3:

La valutazione neurochirurgica di un paziente permette di evidenziare un deficit del 5° nervo cranico.

Domanda #9 (codice domanda: n.39) - (riferita allo scenario n.3) :

Tutti i seguenti muscoli sono innervati dalla componente motrice somatica del nervo trigemino, a eccezione del muscolo:

- A: buccinatore
- B: tensore del timpano
- C: massetere
- D: temporale

Scenario 4:

Un uomo di 32 anni giunge all'attenzione medica lamentando una sensazione di peso a livello inguinale destro, più evidente a fine giornata o dopo lunghi periodi in piedi. Si sospetta un'ernia inguinale.

Domanda #10 (codice domanda: n.40) - (riferita allo scenario n.4) :

Quale struttura costituisce la parete inferiore del canale inguinale?

- A: Legamento inguinale di Poupart
- B: Margine inferiore del muscolo obliquo interno
- C: Benderella ileopubica di Thompson
- D: Legamento inguinale di Cooper

Scenario 5:

Un uomo di 67 anni giunge in Pronto Soccorso in stato di shock emorragico. Un'ecografia rivela un versamento a livello dello spazio retro-peritoneale.

Domanda #11 (codice domanda: n.41) - (riferita allo scenario n.5) :

Quale dei seguenti organi NON si localizza nello spazio retroperitoneale?

- A: Antro gastrico
- B: Testa del pancreas
- C: Rene destro
- D: Vena cava inferiore

Scenario 6:

Un uomo di 70 anni con arteriopatia degli arti inferiori viene sottoposto ad angiografia.

Domanda #12 (codice domanda: n.42) - (riferita allo scenario n.6) :

Nella normale anatomia quale dei seguenti rami arteriosi è connesso all'arteria iliaca esterna?

- A: Arteria femorale
- B: Arteria vescicale superiore
- C: Arteria pudenda interna
- D: Arteria glutea inferiore

Scenario 7:

Una donna di 55 anni giunge all'attenzione medica per un dolore di tipo meccanico a livello della spalla destra, con severa limitazione funzionale. Nel sospetto di una lesione a livello della cuffia dei rotatori si richiede l'esecuzione di un'ecografia articolare.

Domanda #13 (codice domanda: n.43) - (riferita allo scenario n.7) :

Quale dei seguenti muscoli NON fa parte della cuffia dei rotatori?

- A: Muscolo grande rotondo
- B: Muscolo sottoscapolare
- C: Muscolo sovraspinato
- D: Muscolo piccolo rotondo

Scenario 8:

Una donna di 60 anni giunge all'attenzione medica lamentando la presenza di una tumefazione di nuova insorgenza a livello della regione parotidea destra. Vengono quindi eseguite un'ecografia e una biopsia con ago sottile, che portano a una diagnosi di tumore di Warthin.

Domanda #14 (codice domanda: n.44) - (riferita allo scenario n.8) :

Quale dei seguenti NON è un elemento che caratterizza tale tipo di tumore?

- A: Assenza di rischio di recidiva
- B: È una neoplasia benigna
- C: Colpisce quasi unicamente la ghiandola parotide
- D: Nel 10% dei casi è bilaterale

Scenario 9:

Un paziente di 69 anni lamenta dolore in ipocondrio destro associato a nausea e vomito. Presenta inoltre iperbilirubinemia totale e diretta e i globuli bianchi sono 15000.

Domanda #15 (codice domanda: n.45) - (riferita allo scenario n.9) :

Qual è il sospetto clinico?

- A: Calcolosi della colecisti complicata
- B: Occlusione intestinale
- C: Appendicite acuta
- D: Diverticolite

Domanda #16 (codice domanda: n.46) - (riferita allo scenario n.9) :

Qual è il primo esame strumentale al quale sottoporre il paziente?

- A: Ecografia addome
- B: TC addome con mezzo di contrasto
- C: RX addome
- D: Colangio-pancreatografia endoscopica retrograda

Scenario 10:

Una donna di 67 anni viene sottoposta a tiroidectomia totale per gozzo affondato in mediastino.

Domanda #17 (codice domanda: n.47) - (riferita allo scenario n.10) :

La lesione iatrogenica del nervo ricorrente di destra provoca:

- A: paralisi della corda vocale destra
- B: paralisi della corda vocale sinistra
- C: paralisi di entrambe le corde vocali
- D: disfagia

Scenario 11:

Nel corso di un intervento di appendicectomia viene sezionata l'arteria appendicolare.

Domanda #18 (codice domanda: n.48) - (riferita allo scenario n.11) :

L'arteria appendicolare è un ramo dell'arteria:

- A: ileocolica
- B: colica destra
- C: colica media
- D: mesenterica superiore

Scenario 12:

Nel corso di un incidente stradale, un motociclista riporta l'ustione completa dell'arto inferiore destro.

Domanda #19 (codice domanda: n.49) - (riferita allo scenario n.12) :

Dovendo fare una prima valutazione, la percentuale di superficie corporea interessata è pari al:

- A: 18%
- B: 12%
- C: 9%
- D: 4%

Scenario 13:

Una giovane donna lamenta vomito associato a dolori addominali e alvo chiuso alle feci. L'esame obiettivo dimostra che l'addome è molto disteso con iperperistaltismo all'auscultazione.

Domanda #20 (codice domanda: n.50) - (riferita allo scenario n.13) :

Qual è la prima indagine strumentale che deve essere richiesta tra le seguenti?

- A: Esame radiografico diretto dell'addome
- B: Ecografia addome superiore
- C: Ecografia addome completo
- D: Esofagogastroduodenoscopia

Domanda #21 (codice domanda: n.51) - (riferita allo scenario n.13) :

Gli esami ematochimici mostrano leucocitosi ed ematocrito aumentato. Considerato lo scenario nel suo complesso, qual è l'orientamento diagnostico?

- A: Occlusione intestinale
- B: Appendicite acuta
- C: Colecistite acuta
- D: Rottura di aneurisma aortico addominale

Scenario 14:

A un paziente noto per potus viene posta diagnosi di cirrosi epatica con ascite. Viene eseguita una paracentesi diagnostica per calcolare il gradiente siero-ascite di albumina (SAAG).

Domanda #22 (codice domanda: n.52) - (riferita allo scenario n.14) :

Quale delle seguenti affermazioni NON è corretta?

- A: Il suo valore è influenzato dalla diuresi
- B: Si calcola sottraendo la concentrazione di albumina nel liquido ascitico dalla concentrazione di albumina sierica
- C: Un SAAG > 1,1 g/dL suggerisce la presenza di ipertensione portale
- D: È utile per distinguere l'ascite provocata dall'ipertensione portale da quella da patologie peritoneali

Scenario 15:

Un paziente di 55 anni viene sottoposto ad esofagogastroduodenoscopia con evidenza di gastrite cronica.

Domanda #23 (codice domanda: n.53) - (riferita allo scenario n.15) :

Qual è il fattore eziologico più comune?

- A: Helicobacter Pylori
- B: Autoimmune
- C: Neoplasia gastrica
- D: Linfoma

Scenario 16:

Un uomo di 55 anni arriva in Pronto Soccorso per dolore addominale ai quadranti superiori, a barra insorto da 2h, che si irradia al dorso, associato a febbre, ittero e nausea. In anamnesi riferisce ipertensione arteriosa, dislipidemia, calcolosi della colecisti.

Domanda #24 (codice domanda: n.54) - (riferita allo scenario n.16) :

Completato l'iter diagnostico, qual è il primo approccio operativo da proporre?

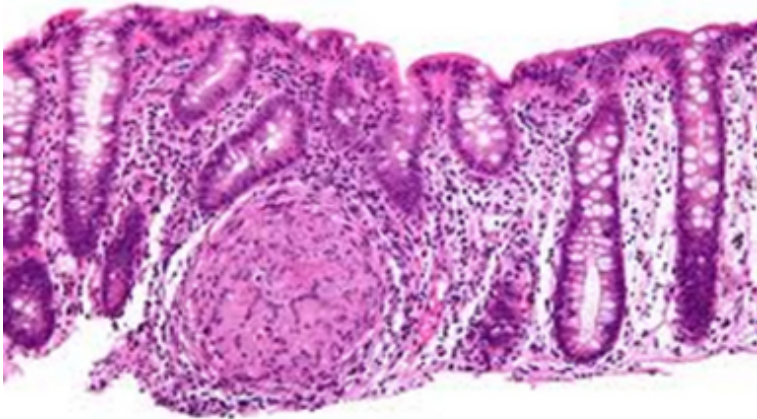
- A: Colangiopancreatografia retrograda endoscopica con papillosfinterotomia e bonifica della via biliare
- B: Colecistectomia a cielo aperto
- C: Videolaparocolecistectomia
- D: Drenaggio biliare percutaneo transepatico

Domanda #25 (codice domanda: n.55) - (riferita allo scenario n.16) :

Alla TC si reperta edema diffuso del pancreas, senza alterazioni extraghiandolari. Secondo i criteri di Balthazar, questa pancreatite può essere classificata nel gruppo:

- A: B
- B: A
- C: C
- D: D

Scenario 17:



Una donna di 65 anni lamenta dolore addominale al quadrante inferiore destro e riferisce frequenti episodi diarroici (3-4 scariche al giorno).

Domanda #26 (codice domanda: n.56) - (riferita allo scenario n.17) :

La paziente esegue una colonscopia e la biopsia mostra l'aspetto istologico presente nella figura allegata, quale diagnosi è compatibile con questo quadro?

- A: Malattia infiammatoria cronica intestinale
- B: Adenocarcinoma
- C: Morbo di Whipple
- D: Appendicite purulenta

Scenario 18:

A una paziente obesa affetta da ittero viene diagnosticato un colangiocarcinoma.

Domanda #27 (codice domanda: n.57) - (riferita allo scenario n.18) :

Quali tra i seguenti valori di bilirubina sono più probabilmente compatibili con la diagnosi?

- A: Bilirubina totale 15,3 mg/dl, bilirubina diretta 12,8 mg/dl
- B: Bilirubina diretta 3,3 mg/dl, bilirubina indiretta 11,4 mg/dl
- C: Bilirubina totale 12,3 mg/dL, bilirubina indiretta 9 mg/L
- D: Bilirubina diretta 3,3 mg/dl, bilirubina indiretta 3,0 mg/dl

Scenario 19:

Un uomo di 80 anni, portatore di ernia inguinale destra inveterata, lamenta in tale sede la comparsa di una tumefazione calda e dolente, motivo per cui si reca in Pronto Soccorso.

Domanda #28 (codice domanda: n.58) - (riferita allo scenario n.19) :

In presenza di un'appendicite gangrenosa contenuta nel sacco dell'ernia inguinale, una volta effettuata l'appendicectomia e ridotto il cieco in addome, è opportuno il posizionamento di una protesi per effettuare la plastica di parete?

- A: No, perché il campo è contaminato dalla gangrena appendicolare
- B: Sì, perché l'ernioplastica senza protesi è un intervento superato
- C: No, perché il paziente è anziano
- D: No, perché gli interventi protesici si eseguono solo in elezione

Scenario 20:

State visitando un paziente con un sospetto ematoma da rottura spontanea del muscolo retto, recentemente sottoposto a chirurgia della parete addominale.

Domanda #29 (codice domanda: n.59) - (riferita allo scenario n.20) :

Quale dei seguenti è un fattore predisponente per lo sviluppo di tale ematoma?

- A: Assunzione di farmaci anticoagulanti
- B: Aneurisma dell'aorta addominale
- C: Assunzione di alcool
- D: Pregressa chirurgia toracica

Scenario 21:

Una paziente presenta dolore e dolorabilità alla palpazione in fossa iliaca destra.

Domanda #30 (codice domanda: n.60) - (riferita allo scenario n.21) :

Qual è la diagnosi MENO probabile?

- A: Diverticolo di Zenker
- B: Salpingite
- C: Morbo di Crohn
- D: Malattia infiammatoria pelvica